

**XV CONGRESO SUDAMERICANO DE CIRUGIA TORACICA**  
**XVIII CONGRESO URUGUAYO DE NEUMOLOGIA**  
**VII CONGRESO SUDAMERICANO DE BRONCOLOGIA**  
**V CONGRESO URUGUAYO DE CIRUGIA TORACICA**  
 Del 5 al 8 de diciembre de 2007

**TRATAMIENTO ACTUAL DEL  
EMPIEMA PLEURAL**

**DR. RICARDO ORDOÑEZ VINTIMILLA**  
 Cirujano de Tórax  
 Cuenca - Ecuador

MONTEVIDEO - URUGUAY - 2007

**TRATAMIENTO ACTUAL DEL EMPIEMA PLEURAL**

**OBJETIVOS DEL TRATAMIENTO**

**INFECTOLOGICO**

- 1 Control de la Infección
- 2 Evacuación completa del contenido infeccioso dentro de la cavidad pleural
- 3 Exteriorizar la infección

**ANATOMICO**

- 1 Expansión pulmonar completa
- 2 Abolir la cavidad pleural residual

**FUNCIONAL**

- 1 Correcta mecánica ventilatoria
- 2 Movilidad adecuada del diafragma
- 3 Recuperar la función pulmonar

MONTEVIDEO - URUGUAY - 2007

**TRATAMIENTO ACTUAL DEL EMPIEMA PLEURAL**

**TRATAMIENTO**

**CLINICO**

- 1 Antibióticoterapia
- 2 Medidas Generales: Kinesioterapia y Apoyo Nutricional

**QUIRURGICO**

- 1 Toracocentesis: DX y Terapéutica (evacuación completa del derrame)
- 2 Toracotomía mínima (cerrada): Dren Pleural
- 3 Vídeo – Toracoscopía, Fibrinolíticos
- 4 Toracotomía amplia (abierta):
  - Decorticación Pleuro pulmonar:
    - Expansión Pulmonar Total
    - Expansión Pulmonar más débito prolongado (lavado-funda)
    - Expansión Pulmonar parcial
  - Resecciones Pulmonares: Absceso, Destrucción y TBC pulmonar
  - Toracoplastias: con o sin Colgajos
- 5 Ventana Pleurocutanea: con o sin resección pulmonar

MONTEVIDEO - URUGUAY - 2007

**TRATAMIENTO ACTUAL DEL EMPIEMA PLEURAL**

**EVOLUCION ANATOMO-PATOLOGICA**

**I EXUDATIVA (horas o días)**  
 Fase Inflamatoria Aguda, líquido libre, citrino y poca celularidad

**II FIBRINOPURULENTO (días o dos semanas)**  
 Fase Inflamatoria Subaguda, líquido turbio, loculado, purulento, mayor número de fibroblastos y polimorfonucleares

**IIIa ORGANIZATIVA TEMPRANA (dos a tres semanas)**  
 Se forma el PEEL (pleural), depósito de fibrina sobre la pleura parietal y visceral (buen plano de clivaje entre el PEEL y las pleuras)


**IIIb ORGANIZATIVA TARDIA (meses o años)**  
 Paquipleuritis, fibrosa, con angiogenesis y mayor número de fibroblastos (sin plano de clivaje entre el PEEL y las pleuras)

MONTEVIDEO - URUGUAY - 2007

**TRATAMIENTO ACTUAL DEL EMPIEMA PLEURAL**

**CUANDO TORACOCENTESIS**

1. DX PRECOZ DEL DERRAME PLEURAL
2. DX Y TRATAMIENTO EVACUACION TOTAL DEL DERRAME
3. LIQUIDO LIBRE EN LA CAVIDAD
4. ETAPA I DEL EMPIEMA



MONTEVIDEO - URUGUAY - 2007

**TRATAMIENTO ACTUAL DEL EMPIEMA PLEURAL**

**CUANDO TORACOTOMIA MINIMA (DREN PLEURAL)**

1. EMPIEMA POST: NEUMONICO- NEUMONECTOMIA
2. CONTRAINDICACION ANESTESIA GENERAL
3. DAÑO PULMONAR IMPORTANTE
4. EMPIEMA PLEURAL BILATERAL
5. DERRAME PLEURAL LIBRE
6. SEPSIS NO CONTROLADA
7. PIONEMOTORAX



MONTEVIDEO - URUGUAY - 2007

TRATAMIENTO ACTUAL DEL EMPIEMA PLEURAL

## CUANDO VIDEO TORACOSCOPIA

1. DERRAME IMPORTANTE
2. PACIENTE SUFICIENTE RESPIRATORIO  
*Tolera la intubación selectiva*
3. CIRUJANO TORACICO CALIFICADO
4. ANESTESISTA Y EQUIPO ADECUADO
5. NO CONTRAINDICACIONES PLEURALES PARA TORACOSCOPIA

**ETAPA I - II:**  
 TORACOSCOPIA: SI DEBRIDA  
 TORACOSCOPIA: NO DECORTICA

MONTEVIDEO - URUGUAY - 2007

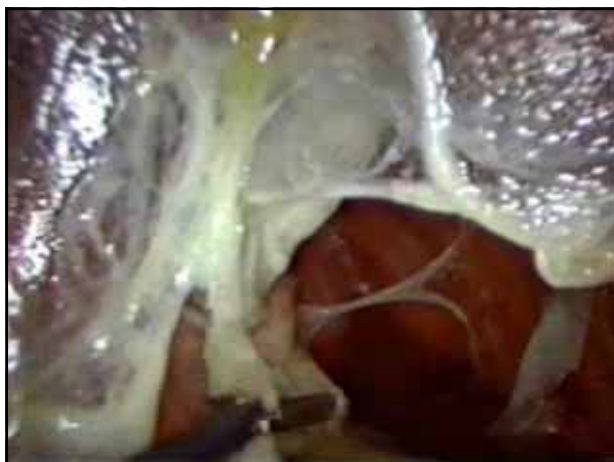
TRATAMIENTO ACTUAL DEL EMPIEMA PLEURAL

## POR QUE VIDEO TORACOSCOPIA

ALTERNATIVAS

1. DX Y TERAPEUTICA
2. VERIFICACION DEL ESTADO DE CAVIDAD PLEURAL Y PULMON (EXPANDIBILIDAD - INTUBACION SELECTIVA)
3. CONVERTIR DE INMEDIATO EN TORACOTOMIA AMPLIADA Y/O VENTANA
4. DIAGNOSTICO DE OTRO TIPO DE PATOLOGIA (C.A.) BIOPSIA

MONTEVIDEO - URUGUAY - 2007



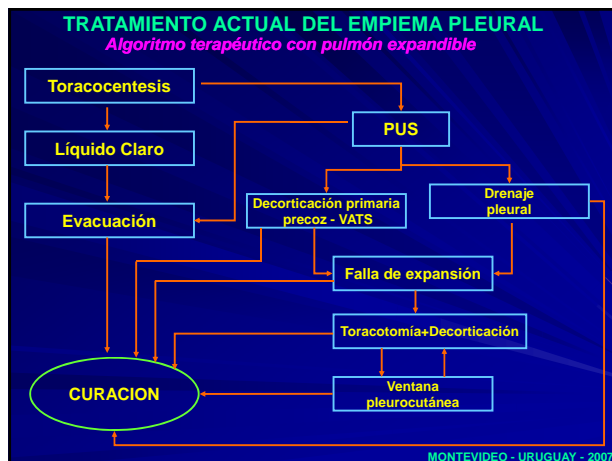
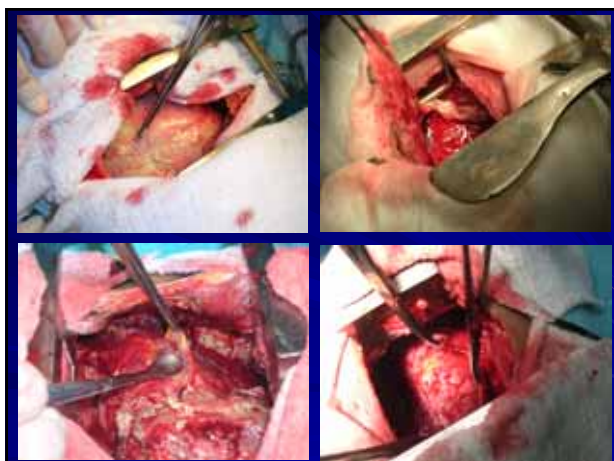
TRATAMIENTO ACTUAL DEL EMPIEMA PLEURAL

## CUANDO TORACOTOMIA MAS DECORTICACION PRECOZ


FASE II (Fibrinopurulenta)  
 Decorticación precoz

FASE III  
 A. Decorticación típica  
 B. Decorticación tardía

MONTEVIDEO - URUGUAY - 2007



**TRATAMIENTO ACTUAL DEL EMPIEMA PLEURAL**  
**TRATAMIENTO QUIRURGICO**  
**(PULMON NO EXPANDIDO O POST NEUMONECTOMIA CON FISTULA)**

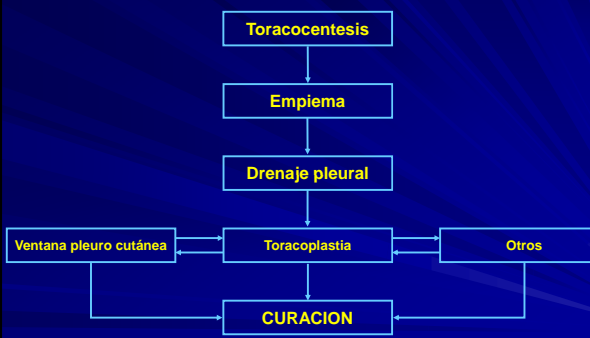



**Evitar:**  
 Aspiración  
 Atelectasia  
 Infección  
 IRA

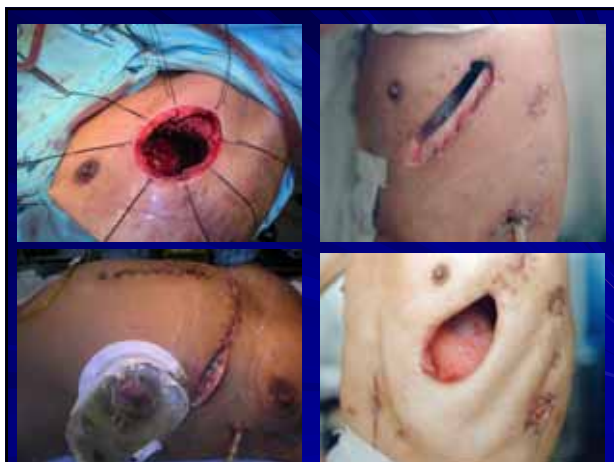**Nebulizar:**  
 KTR  
 VFBC  
 Antibióticos

MONTEVIDEO - URUGUAY - 2007

**TRATAMIENTO ACTUAL DEL EMPIEMA PLEURAL**  
*Algoritmo terapéutico con pulmón no expandible o neumonectomía*



MONTEVIDEO - URUGUAY - 2007



**TRATAMIENTO ACTUAL DEL EMPIEMA PLEURAL**  
**CUANDO DECORTICACION PRECOZ**

1. DERRAME TABICADO
2. CIRUJANO Y HOSPITAL CERTIFICADOS
3. NO CONTRAINDICACION ANESTESICA
4. NO FISTULA BRONCOPELURAL
5. PULMON REEXPANDIBLE
6. VIA AEREA PERMEABLE
7. NO SEPSIS



MONTEVIDEO - URUGUAY - 2007

**TRATAMIENTO ACTUAL DEL EMPIEMA PLEURAL**  
**CUANDO VENTANA PLEURO CUTANEA**  
 1879 ESTLANDER, 1935 ELOESSER, 1963 CLAGETT - GERACI

1. Paquipleuritis crónica.
2. Fístula broncopleurales crónica.
3. Espacio pleural residual infectado.
4. Falta de expansión pulmonar.
5. Mal estado general del paciente.
6. Desnutrición.
7. Insuficiencia respiratoria.
8. Mediastino fijo.

MONTEVIDEO - URUGUAY - 2007

**TRATAMIENTO ACTUAL DEL EMPIEMA PLEURAL**  
**CUANDO VENTANA PLEURO CUTANEA**  
**EVOLUCION:**

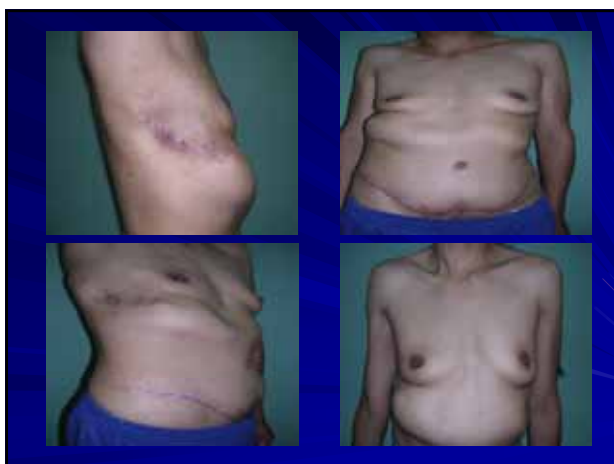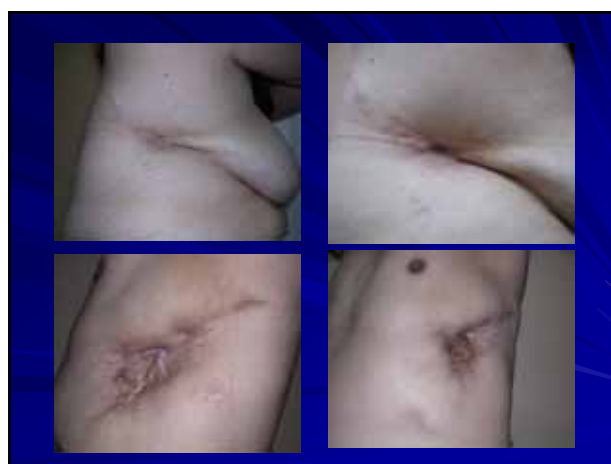**A: CONTROL DE CAVIDAD PLEURAL:**  
 I. REEXPANSION PUL. COMPLETA.  
 II. RELLENO DE LA CAVIDAD (COLGAJO MUSCULAR)

**B. CAVIDAD PLEURAL PERSISTENTE:**  
 I. MANIOBRA QUIRURGICA ADICIONAL (TORACOPLASTIA)  
 II. VENTANA PLEURO CUTANEA PERMANENTE.

MONTEVIDEO - URUGUAY - 2007

**TRATAMIENTO ACTUAL DEL EMPIEMA PLEURAL**  
**CUANDO VENTANA PLEURO-CUTANEA - EVOLUCION:**

MONTEVIDEO - URUGUAY - 2007



**TRATAMIENTO ACTUAL DEL EMPIEMA PLEURAL**  
**CUANDO TORACOPLASTIA**  
 CAVIDAD PLEURAL RESIDUAL  
 FISTULA PLEURO-PULMONAR

MONTEVIDEO - URUGUAY - 2007

**TRATAMIENTO ACTUAL DEL EMPIEMA PLEURAL**  
**EMPIEMA POST NEUMONECTOMIA MAS FISTULA**

FISTULA - EMPIEMA - "TORACOSCOPIA" - DREN

**TRATAMIENTO**

AGUDO O TEMPRANO  
 CRONICO O TARDIO

**AGUDO O TEMPRANO**

RETORACOTOMIA  
 RESECCION BRONQUIAL MAS NUEVA SUTURA  
 AMPLIAR RESECCION: LOBECTOMIA - NEUMONECTOMIA  
 PLASTIAS: MUSCULO INTERCOSTAL, PLEURA, PERICARDIO, EPIPLON  
 ADHESIVOS BIOLOGICOS

**CRONICA O TARDIA**

DREN  
 CLAGETT  
 TORACOPLASTIA

MONTEVIDEO - URUGUAY - 2007

